- Copyright - Il Pensiero Scientifico Editore downloaded by IP 3.12.71.237 Sun, 28 Apr 2024, 17:26:48

Rottura dell'anello aortico durante impianto transcatetere di valvola aortica: prevenzione e gestione della complicanza

Marco B. Ancona, Lorenzo Cianfanelli, Vittorio Romano, Matteo Montorfano

Emodinamica e Cardiologia Interventistica, IRCCS Ospedale San Raffaele, Milano

Aortic annulus rupture is a dangerous complication of transcatheter aortic valve implantation, with an overall incidence of around 1%. Ruptures can be distinguished into supra-annular, involving injuries of the sinus of Valsalva and the sinotubular junction, annular, involving the fibrous portion of the aortic annulus, and sub-annular, located in the left ventricular outflow tract below the aortic valve cusp insertion. Annular rupture can be "contained", which usually evolves in aortic hematoma or pseudoaneurysm and rarely requires emergent cardiac surgery; or "non-contained", acutely evolving in hemopericardium with cardiac tamponade, often requiring emergent cardiac surgery and with an in-hospital mortality of 75%. Balloon-expandable oversizing and severe left ventricular outflow tract calcifications, especially under the left coronary cusp, are the most important risk factors for annular rupture.

A careful computed tomography scan-based procedural planning is of paramount importance to reduce the risk of this complication. The presence and extension of left ventricular outflow tract calcifications, together with precise measurement of the virtual basal ring, should drive the operator to the right choice of prosthesis type and size in order to prevent this terrible complication.

Key words. Annulus rupture; Complications; Left ventricular outflow tract calcification; Transcatheter aortic valve implantation.

G Ital Cardiol 2020;21(11 Suppl 1):13S-16S

INTRODUZIONE

L'impianto transcatetere di valvola aortica (TAVI) è la procedura di scelta nel trattamento della stenosi aortica a rischio elevato[1] ed intermedio[2] e, con i risultati degli studi PARTNER 3[3] ed Evolut Low Risk[4], si sta estendendo anche ai pazienti a basso rischio.

Una delle complicanze più temibili della procedura di TAVI è la rottura dell'anello aortico: classificata come "complicanza vascolare maggiore" all'interno dei criteri VARC-2[5], è una complicanza potenzialmente mortale della TAVI che va necessariamente evitata. Lo scopo della presente rassegna è quello di indentificare i fattori di rischio e sottolineare i dati fondamentali della pianificazione della procedura di TAVI volti a prevenire questa pericolosa complicanza.

DEFINIZIONE ED INCIDENZA DELLA ROTTURA DELLA "DEVICE LANDING ZONE"

All'inizio dell'era TAVI, ovvero in epoca "alto rischio", si stimava un'incidenza di rottura della "device landing zone", intesa come "somma" dell'efflusso ventricolare sinistro, dell'anello, delle cuspidi, dei seni di Valsalva e dell'aorta prossimale, attorno all'1%[6-8].

© 2020 Il Pensiero Scientifico Editore

M.M. è Proctor per Edwards Lifesciences, Abbott e Boston Scientific. Gli altri autori dichiarano nessun conflitto di interessi.

Per la corrispondenza:
Dr. Marco B. Ancona Emodinamica e Cardiologia Interventistica, IRCCS Ospedale San Raffaele, Via Olgettina 60, 20132 Milano
e-mail: marco.ancona85@gmail.com

Da un punto di vista anatomico le rotture posso essere meglio classificate in sopra-anulari, anulari e sotto-anulari[9]. Le *rotture sopra-anulari* includono traumi dei seni di Valsalva e della giunzione seno-tubulare: sono rare e possono evolvere in ematomi intramurali e dissezioni aortiche con il potenziale coinvolgimento degli osti coronarici[9]. Le *rotture anulari* coinvolgono la parte fibrosa dell'anello aortico: sono probabilmente una complicanza sottodiagnosticata, considerando che una piccola fissurazione in questa area può essere "sigillata" dalla protesi stessa[8]. Le *rotture sotto-anulari* sono le più frequenti e sono localizzate nell'efflusso ventricolare sinistro, ovvero al di sotto delle cuspidi valvolari aortiche.

FATTORI DI RISCHIO DELLA ROTTURA DELLA "DEVICE LANDING ZONE"

In una casistica monocentrica di Pasic et al.[8] relativa a 618 pazienti trattati tra il 2008 ed il 2011, l'incidenza di rottura della "device landing zone" risultava dell'1%. Tutti i pazienti di questa casistica erano stati sottoposti a TAVI per via transapicale con impianto di protesi "balloon-expandable" (Edwards Sapien e Edwards Sapien XT, Edwards Lifesciences, Irvine, CA, USA). Innanzitutto, bisogna sottolineare le caratteristiche cliniche di questi pazienti: età media 86.3 ± 2.7 anni, con uno score di rischio STS (Society of Thoracic Surgeons) di 15.2 ± 9.6%. In quest'epoca, inoltre, il "sizing" della protesi veniva effettuato basandosi sulla misurazione bidimensionale dell'anulus aortico all'ecocardiogramma transesofageo intraprocedurale, utilizzando usualmente un "oversizing" di 2 mm: protesi di 23 mm venivano utilizzate per anelli con

- Copyright - Il Pensiero Scientifico Editore downloaded by IP 3.12.71.237 Sun, 28 Apr 2024, 17:26:48

diametro <21 mm; protesi di 26 mm venivano utilizzate per anelli di diametro da 21 a 24 mm; per anelli >24 mm venivano impiantate protesi di 29 mm. Cinque dei 6 pazienti inclusi in questa casistica presentavano un quadro di instabilità emodinamica intraprocedurale dovuta a sanguinamento acuto e richiedevano revisione chirurgica emergente. La mortalità intraospedaliera di questa casistica, ovviamente legata anche alla complessità e alla fragilità della popolazione trattata, si assestava sul 50%.

L'importanza dell'"oversizing" della protesi come fattore di rischio nella rottura dell'anello venne per prima descritta da Blanke et al. nel 2012[7]. In uno studio retrospettivo di 72 pazienti trattati con protesi Edwards Sapien dal 2008 al 2011, in cui il "sizing" della protesi era stato deciso in base ad una tomografia computerizzata (TC) con mezzo di contrasto eseguita prima della procedura, veniva eseguita anche una TC di controllo dopo l'impianto della protesi. In 3 dei 65 pazienti sottoposti a TC post-procedurale venne riscontrata una rottura contenuta del bulbo aortico, definita come una cavità opacizzata da contrasto nelle immediate vicinanze del bulbo aortico (pseudoaneurisma). Si dimostrò come l'"oversizing" relativo (la differenza relativa tra il diametro medio pre-procedurale derivato dall'area del "virtual basal ring" ed il diametro nominale della protesi) fosse significativamente maggiore nei pazienti con rottura contenuta del bulbo rispetto ai pazienti senza rottura (24.6 ± 5.4% vs 9.1 ± 6.6%, p<0.001). Ancora una volta va sottolineato l'elevato rischio della popolazione in esame: età media 81.6 ± 6.8 anni, EuroSCORE 21.8 ± 12.5. Risultati sovrapponibili sono stati confermati in uno studio multicentrico retrospettivo di Barbanti et al. nel 2013[6]: l'incidenza della rottura della radice aortica su più di 3000 pazienti trattati con protesi "balloon-expandable" (Edwards Sapien e Edwards Sapien XT) in 16 centri risultava essere 0.9%. La presenza di calcificazioni moderate o severe dell'efflusso ventricolare sinistro ed un "oversizing" della protesi [(area della protesi/area dell'anello – 1) x100] ≥20% risultavano essere i fattori principalmente associati alla rottura. Anche in questo caso si trattava di una popolazione con un'età media di 83.1 anni (range interquartile 80-88) e con un STS medio di 7.5% (range interquartile 4.9-9.1).

Una recente casistica monocentrica di 1635 pazienti trattati con TAVI dal 2007 al 2018 ha confermato l'importanza delle calcificazioni dell'efflusso ventricolare sinistro come fattore di rischio per la rottura anulare con l'impianto di protesi "balloon-expandable"[10]. Infatti, la rottura anulare risultava significativamente più frequente nei pazienti trattati con protesi "balloon-expandable" che presentavano calcificazioni dell'efflusso moderate o severe rispetto ai pazienti che non le presentavano (4.0% vs 0.4%, p=0.002); nei pazienti trattati con protesi "self-expanding" la rottura anulare invece risultava rara indipendentemente dalla presenza di calcificazioni moderate o severe dell'efflusso ventricolare sinistro. I pochi eventi nei pazienti trattati con protesi "self-expanding" risultavano conseguenti a post-dilatazioni aggressive della protesi dopo l'impianto.

Di fondamentale importanza è considerare la sede delle calcificazioni a livello del tratto di efflusso ventricolare sinistro (*left ventricular outflow tract*, LVOT). Questo è una struttura composta da una parte fibrosa ed una muscolare. Al di sotto della cuspide coronarica destra vi è una parte di LVOT muscolare anatomicamente "protetto", poiché esternamente avvolto dall'efflusso ventricolare destro. Al di sotto della cuspide non coronarica vi è la presenza dei fasci di conduzione, in particolare il nodo atrioventricolare e la branca sinistra. La presenza di calcificazione dell'efflusso ventricolare sinistro è infatti un predittore indipendente di impianto di pacemaker dopo TAVI[11] (Figura 1).

La parte di LVOT situata al di sotto della cuspide coronarica sinistra è invece un'area anatomicamente "non protetta" poiché non presenta un supporto esterno e rappresenta la parte più vulnerabile dell'LVOT, a rischio di rottura esterna. Quest'area agisce pertanto da *locus minoris resistentiae*: Tarantini et al.[9] hanno dimostrato come la presenza di calcificazioni nell'LVOT al di sotto della cuspide coronarica sinistra costituisca un importante fattore di rischio per la rottura dell'anello aortico.

OUTCOME CLINICI DELLA ROTTURA DELLA "DEVICE LANDING ZONE"

Lo scenario clinico conseguente alla rottura dell'anello aortico varia da casi con decorso asintomatico o paucisintomatico a casi con acuta instabilità emodinamica conseguente alla formazione di emopericardio e necessità di revisione cardiochirurgica emergente. La presentazione clinica dipende essen-

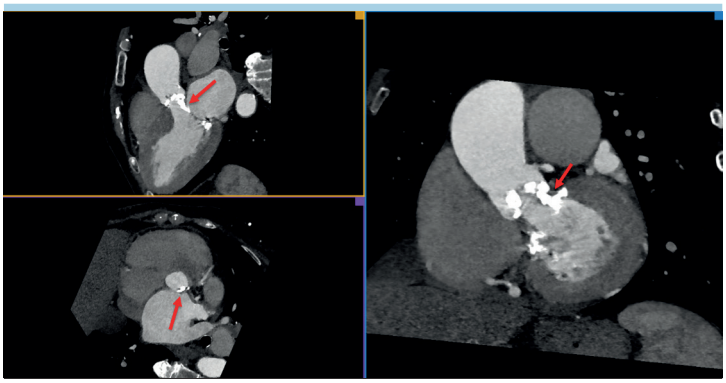

Figura 1. Angio-tomografia multiplanare con evidenza di severa calcificazione dell'efflusso ventricolare sinistro (freccia rossa). Si noti come la calcificazione si estenda al di sotto della cuspide coronarica sinistra (riquadro in basso a sinistra), a particolare rischio per la rottura anulare.

- Copyright - Il Pensiero Scientifico Editore downloaded by IP 3.12.71.237 Sun, 28 Apr 2024, 17:26:48

zialmente dalla presenza di una *rottura "contenuta"*, ovvero con la formazione di un ematoma aortico o pseudoaneurisma, che di solito non evolve acutamente in emopericardio e non necessita pertanto di intervento cardiochirurgico emergente, oppure dalla presenza di una *rottura "non contenuta"*, con formazione di emopericardio e frequente arresto cardiaco[6].

Nella prima casistica di Blanke et al.[7] la rottura "contenuta" della radice aortica veniva diagnosticata alla TC post-procedurale in pazienti asintomatici. Per quanto la casistica di questo studio fosse limitata (65 pazienti) si documentava un'incidenza di rottura contenuta abbastanza alto (5%) verosimilmente secondaria ad un sovradimensionamento della protesi. Tali fissurazioni decorrevano però in maniera asintomatica. Sono le rotture anulari, ovvero coinvolgenti la parte fibrosa dell'anello aortico, quelle più spesso contenute e con decorso asintomatico.

Nella serie di Barbanti et al.[6], i pazienti con "rottura non contenuta" presentavano un outcome significativamente peggiore rispetto ai pazienti con "rottura contenuta", con una necessità di conversione a chirurgia emergente maggiore (38% vs 0%, $p<0.001$) ed una mortalità intraospedaliera più alta (75% vs 0%, $p<0.001$).

Anche se non si tratta di una vera rottura anulare, va considerato nello scenario delle possibili complicanze della TAVI anche lo sviluppo di un *difetto interventricolare*[12,13]. In un lavoro di Rojas et al.[12], l'incidenza di shunt intracardiaci asettici (ovvero di origine traumatica e non endocarditica, comprensivi di difetti interventricolari, fistole tra bulbo aortico e ventricolo destro, ecc.) dopo TAVI risultava attorno allo 0.5%. I fattori di rischio per lo sviluppo di tale complicanza risultano essere gli stessi della rottura anulare: estesa calcificazione dell'LVOT ed utilizzo di protesi "balloon-expandable" sovradimensionate. Circa la metà dei pazienti di questa casistica sviluppava sintomi da scompenso cardiaco secondario a significativo shunt sinistro-destro, richiedendo la chiusura del difetto per via chirurgica o percutanea.

COME PREVENIRE LA ROTTURA DELL'ANELLO AORTICO: IL CONCETTO DI PERIMETRO E AREA

Ogni procedura di TAVI deve essere adeguatamente pianificata onde evitare la rottura della "device landing zone". È necessario ricordare che questa complicanza è tipica dell'utilizzo di protesi "balloon-expandable", ma anche la post-dilatazione di protesi "self-expanding" può esitare nella rottura dell'anello.

Per capire come effettuare un adeguato "sizing" della protesi, è necessario sottolineare alcuni aspetti di geometria, ovvero della relazione che intercorre tra area e perimetro. Il *perimetro* è la misura della lunghezza del contorno di una figura piana; mentre l'*area* è la misura dell'estensione della superficie interna al perimetro di una figura piana.

A parità di perimetro, la figura piana con l'area maggiore è il cerchio (Figura 2). Da questo concetto geometrico deriva la modalità attualmente utilizzata per scegliere la misura delle protesi transcatetere, ovvero di utilizzare il perimetro per protesi "self-expanding" e l'area per protesi "balloon-expandable".

Supponiamo infatti di dover impiantare una protesi "balloon-expandable" all'interno di un "virtual basal ring" leggermente ovalare. Se scegliessimo la dimensione della protesi in base al perimetro andremmo, con l'impianto della protesi, a

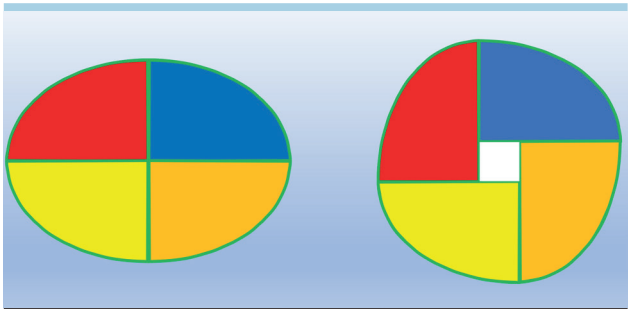

Figura 2. Ellisse (*a sinistra*) e cerchio (*a destra*) con medesimo perimetro. Si noti che a parità di perimetro, il cerchio presenta un'area maggiore (dimostrata dalla presenza del quadrato bianco nel centro del cerchio).

circolarizzare il perimetro medesimo ottenendo un'area maggiore di quella di partenza (Figura 2). È facile capire come l'incremento di area del "virtual basal ring" esponga, come precedentemente riportato, alla rottura anulare. La scelta della dimensione di una protesi "balloon-expandable" va quindi effettuata sulla base dell'area: in questo modo, per quanto si possa circolarizzare un "virtual basal ring" ellittico, non si andrà ad aumentare l'area.

La scelta della dimensione invece di una protesi "self-expanding", che si adatta teoricamente al "virtual basal ring", per quanto ellittico esso sia, viene effettuata in base alle dimensioni del perimetro. È fondamentale ricordare però che nel momento in cui si procedesse alla post-dilatazione di una protesi "self-expanding", si presentano le stesse criticità e gli stessi rischi di impianto di una protesi "balloon-expandable". Il modo più sicuro pertanto per scegliere la dimensione del pallone per la post-dilatazione è quello di calcolare il diametro derivato dall'area del "virtual basal ring" (ottenuto dalla formula: area = raggio x raggio x π). In questo modo, assumendo la circolarizzazione del "virtual basal ring" con la post-dilatazione, si evita un pericoloso "oversizing".

TRATTAMENTO DELLA COMPLICANZA

La rottura dell'anello aortico è una complicanza che va assolutamente evitata. Un'adeguata pianificazione della procedura di TAVI basata sulla TC è essenziale per evitare tale complicanza.

In caso di calcificazioni dell'efflusso ventricolare sinistro, è mandatorio evitare l'"oversizing" di protesi "balloon-expandable" e, qualora tali calcificazioni risultassero estese, soprattutto al di sotto della cuspide coronarica sinistra, è ragionevole preferire protesi "self-expanding" per minimizzare il rischio di rottura anulare. L'impianto di protesi "self-expanding" in questo contesto risulta ovviamente più sicuro, a scapito di un incremento del rischio di rigurgito paravalvolare. È necessario pianificare sempre prima della procedura il diametro di un eventuale pallone per la post-dilatazione.

Se le "rotture contenute" dell'anello possono decorre in maniera paucisintomatica e non richiedono un trattamento chirurgico ma solo un adeguato follow-up con TC, le "rotture non contenute" dell'anello si manifestano sovente con emopericardio e necessitano di intervento emergente. La diagnosi clinica viene sospettata in caso di instabilità emo-

- Copyright - Il Pensiero Scientifico Editore downloaded by IP 3.12.71.237 Sun, 28 Apr 2024, 17:26:48

dinamica o arresto cardiaco subito dopo l'impianto di una protesi "balloon-expandable" o di una post-dilatazione. L'ecocardiogramma transtoracico rivela la presenza di emopericardio; un'angiografia può documentare la fuoriuscita del mezzo di contrasto al di fuori dell'aorta. In questi casi l'intervento cardiochirurgico emergente appare l'unica strada percorribile, per quanto gravata da significativa morbilità e mortalità.

Trattamento diverso è invece da applicare agli "shunt intracardiaci asettici" dopo TAVI, ovvero a difetti interventricolari o fistole tra bulbo aortico e ventricolo destro. Trattasi di condizioni cliniche non emergenti in cui il trattamento conservativo, percutaneo o chirurgico va adeguatamente ponderato caso per caso.

CONCLUSIONI

La rottura dell'anello aortico è una temibile complicanza della procedura di TAVI, con un'incidenza attorno all'1%. Il sovradimensionamento di protesi "balloon-expandable" e la presenza di severe calcificazioni dell'efflusso ventricolare sinistro sono i più importanti fattori di rischio per la rottura anulare. Un adeguato planning della procedura mediante angio-TC è fondamentale per ridurre il rischio di questa complicanza.

RIASSUNTO

La rottura dell'anello aortico è una temibile complicanza della procedura di impianto transcatetere di valvola aortica, con un'incidenza attorno all'1%. Si riconoscono rotture sopra-anulari, che includono traumi dei Seni di Valsalva e della giunzione seno-tubulare; rotture anulari che coinvolgono la parte fibrosa dell'anello aortico; rotture sotto-anulari, localizzate nell'efflusso ventricolare sinistro, ovvero al di sotto delle cuspidi valvolari aortiche. Le rotture possono essere "contenute", ovvero con la formazione di un ematoma aortico o pseudoaneurisma: queste usualmente non evolvono acutamente in emopericardio e non necessitano di intervento cardiochirurgico emergente; oppure "non contenute", con formazione di emopericardio e tamponamento cardiaco ed una mortalità intraospedaliera che può raggiungere il 75%. I fattori di rischio riconosciuti per la rottura anulare sono il sovra-dimensionamento di protesi "balloon-expandable" e la presenza di severe calcificazioni dell'efflusso ventricolare sinistro, soprattutto al di sotto della cuspide coronarica sinistra.

Un adeguato planning della procedura mediante angio-tomografia è fondamentale per ridurre il rischio di questa complicanza. La presenza e l'estensione delle calcificazioni dell'efflusso ventricolare sinistro, insieme ad un'accurata misurazione del "virtual basal ring", devono guidare l'operatore verso la scelta dell'adeguata tipologia e dimensione di protesi, in modo da evitare questa temibile complicanza.

Parole chiave. Calcificazione dell'efflusso ventricolare sinistro; Complicanze; Impianto transcatetere di valvola aortica; Rottura anulare.

BIBLIOGRAFIA

1. Popma JJ, Adams DH, Reardon MJ, et al. Transcatheter aortic valve replacement using a self-expanding bioprosthesis in patients with severe aortic stenosis at extreme risk for surgery. J Am Coll Cardiol 2014;63:1972-81.

2. Reardon MJ, Van Mieghem NM, Popma JJ, et al.; SURTAVI Investigators. Surgical or transcatheter aortic-valve replacement in intermediate-risk patients. N Engl J Med 2017;376:1321-31.

3. Mack MJ, Leon MB, Thourani VH, et al.; PARTNER 3 Investigators. Transcatheter aortic-valve replacement with a balloon-expandable valve in low-risk patients. N Engl J Med 2019;380:1695-705.

4. Popma JJ, Deeb GM, Yakubov SJ, et al.; Evolut Low Risk Trial Investigators. Transcatheter aortic-valve replacement with a self-expanding valve in low-risk patients. N Engl J Med 2019;380:1706-15.

5. Kappetein AP, Head SJ, Généreux P, et al.; Valve Academic Research Consortium (VARC)-2. Updated standardized endpoint definitions for transcatheter aortic valve implantation: the Valve Academic Research Consortium-2 consensus document (VARC-2). Eur J Cardiothorac Surg 2012;42:S45-60.

6. Barbanti M, Yang TH, Rodès Cabau J, et al. Anatomical and procedural features associated with aortic root rupture during balloon-expandable transcatheter aortic valve replacement. Circulation 2013;128:244-53.

7. Blanke P, Reinöhl J, Schlensak C, et al. Prosthesis oversizing in balloon-expandable transcatheter aortic valve implantation is associated with contained rupture of the aortic root. Circ Cardiovasc Interv 2012;5:540-8.

8. Pasic M, Unbehaun A, Dreysse S, et al. Rupture of the device landing zone during transcatheter aortic valve implantation: a life-threatening but treatable complication. Circ Cardiovasc Interv 2012;5:424-32.

9. Tarantini G, Basso C, Fovino LN, et al. Left ventricular outflow tract rupture during transcatheter aortic valve implantation: anatomic evidence of the vulnerable area. Cardiovasc Pathol 2017;29:7-10.

10. Okuno T, Asami M, Heg D, et al. Impact of left ventricular outflow tract calcification on procedural outcomes after transcatheter aortic valve replacement. JACC Cardiovasc Interv 2020;13:1789-99.

11. Ancona MB, Moroni F, Pagnesi M, et al. Impact of left ventricular outflow tract calcification on pacemaker implantation after transcatheter aortic valve implantation with second-generation devices. J Invasive Cardiol 2020;32:180-5.

12. Rojas P, Amat-Santos IJ, Cortés C, et al. Acquired aseptic intracardiac shunts following transcatheter aortic valve replacement: a systematic review. JACC Cardiovasc Interv 2016;9:2527-38.

13. Ancona M, Castiglioni A, Giannini F, et al. Ventricular septal defect and left ventricular outflow tract obstruction after transcatheter aortic valve implantation. J Cardiovasc Med 2018;19:181-2.